この資料は講演内容の一部です。

# Nerve-Machine Interface と 手外科

高木　岳彦
東海大学医学部　外科学系　整形外科学

2016/3/24 電気通信大学　脳科学ライフサポート研究センターセミナー



## 手外科とは？

手のひらをついて転倒

## 手外科とは？

手のひらをついて転倒

橈骨遠位端骨折



## 手外科とは？

骨折の整復

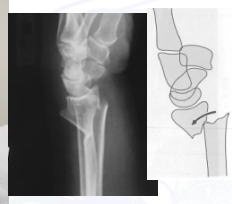



## 手外科とは？

手術による固定

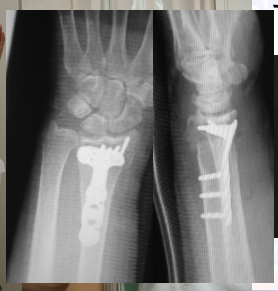

## 手外科とは？

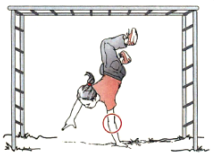

ジャングルジムから転倒

## 手外科とは？

神経損傷の可能性

上腕骨顆上骨折



## 手外科とは？

## 手外科とは？

使いすぎ→腱鞘炎

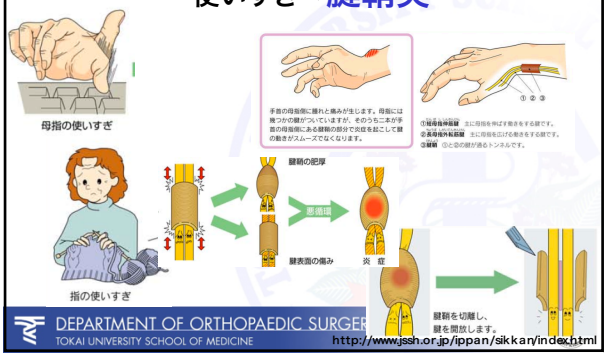


http://www.jssh.or.jp/ippan/sikkan/index.html



## 手外科とは？

神経の圧迫→手根管症候群

http://www.jssh.or.jp/ippan/sikkan/index.html



## 手外科とは？

手に発生した腫瘤

ガングリオンができやすいところ

http://www.jssh.or.jp/ippan/sikkan/index.html



## 手外科とは？

野球肘、テニス肘、スキー損傷

http://www.jssh.or.jp/ippan/sikkan/index.html

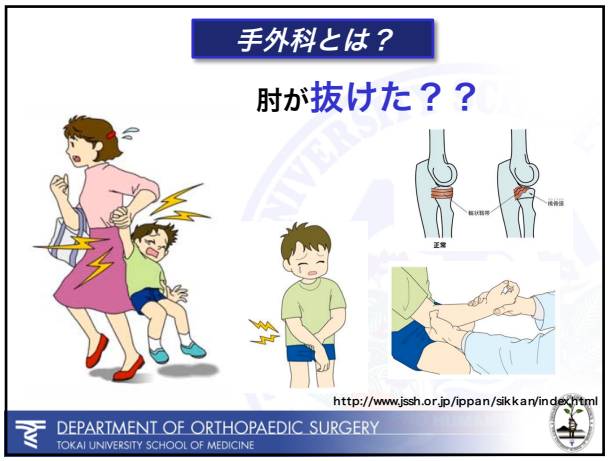
手外科とは？
肘が抜けた？？
正常
http://www.jssh.or.jp/ippan/sikkan/index.html
DEPARTMENT OF ORTHOPAEDIC SURGERY
TOKAI UNIVERSITY SCHOOL OF MEDICINE

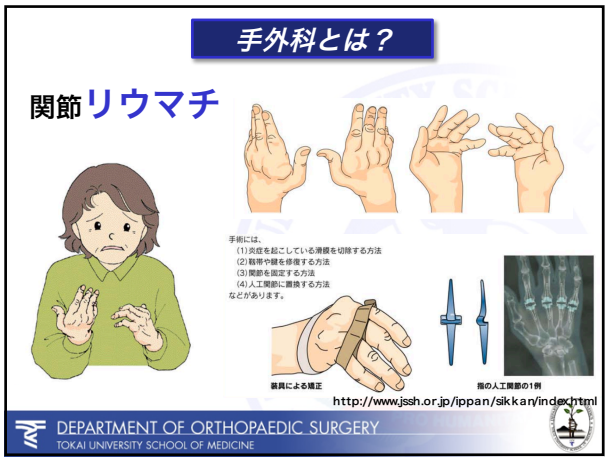
手外科とは？
関節リウマチ
手術には、
(1)炎症を起こしている滑膜を切除する方法
(2)靭帯や腱を修復する方法
(3)関節を固定する方法
(4)人工関節に置換する方法
などがあります。
装具による矯正
指の人工関節の1例
http://www.jssh.or.jp/ippan/sikkan/index.html
DEPARTMENT OF ORTHOPAEDIC SURGERY
TOKAI UNIVERSITY SCHOOL OF MEDICINE

手外科とは？
先天異常
手術の一例
TOKAI UNIVERSITY SCHOOL OF MEDICINE
http://www.jssh.or.jp/ippan/sikkan/index.html

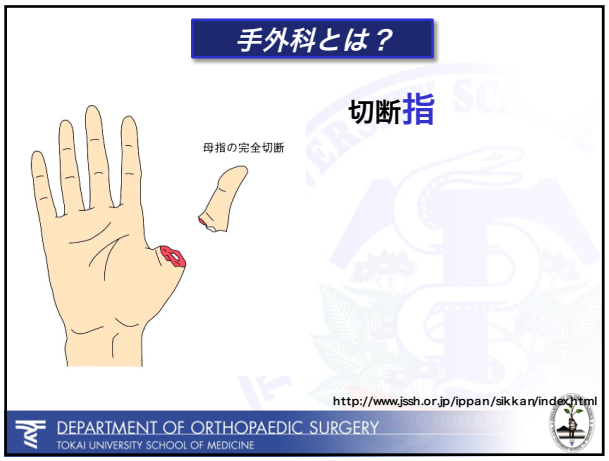
手外科とは？
切断指
母指の完全切断
http://www.jssh.or.jp/ippan/sikkan/index.html
DEPARTMENT OF ORTHOPAEDIC SURGERY
TOKAI UNIVERSITY SCHOOL OF MEDICINE

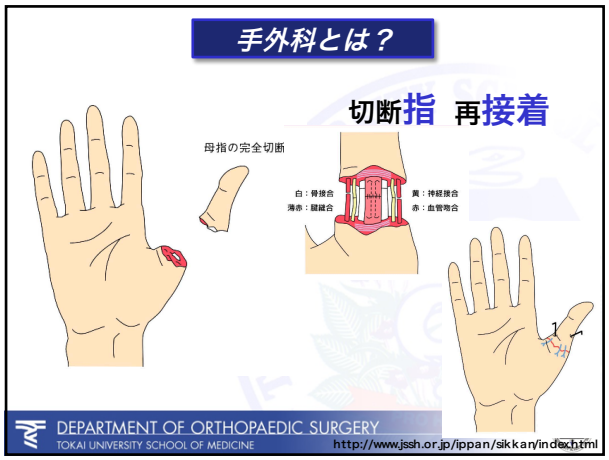
手外科とは？
切断指 再接着
母指の完全切断
白：骨接合
薄赤：靭帯接合
黄：神経接合
赤：血管吻合
DEPARTMENT OF ORTHOPAEDIC SURGERY
TOKAI UNIVERSITY SCHOOL OF MEDICINE
http://www.jssh.or.jp/ippan/sikkan/index.html

マイクロサージャリー講習
2009.9.14-18 新潟
2010.10.11-10.15 Mayo Clinic
2012.6.18-22 Louisville

## 手外科とは？

マイクロサージャリー

10-0糸　　直径 0.020-0.029mm

髪の毛（日本人）　直径 0.080-0.120mm



DEPARTMENT OF ORTHOPAEDIC SURGERY
TOKAI UNIVERSITY SCHOOL OF MEDICINE

## 腕神経叢引き抜き損傷

http://www.brachialplexushelp.co.uk/

成人

小児（新生児）

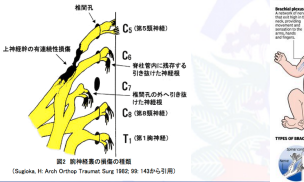


図2: 腕神経叢の損傷の種類
（Sugioka, H: Arch Orthop Traumat Surg 1992; 99: 143から引用）

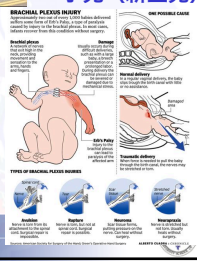


DEPARTMENT OF ORTHOPAEDIC SURGERY
TOKAI UNIVERSITY SCHOOL OF MEDICINE

## 2006.4～ 慶應義塾大学大学院医学研究科博士課程

末梢神経の研究に従事

1. 末梢神経はMRIで可視化できるか？

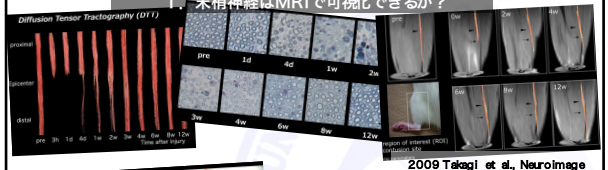


2009 Takagi et al., Neuroimage

2. 栄養因子を加えた人工神経で神経再生は可能か？

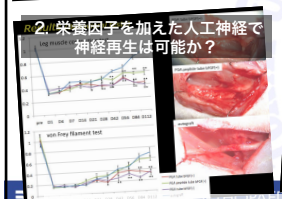

2012 Takagi et al., Plast Reconstr Surg

3. 末梢神経損傷後のシュワン細胞は？

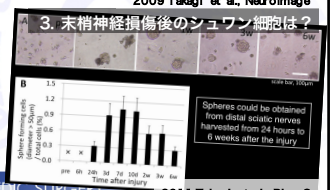


2011 Takagi et al., Plos One

DEPARTMENT OF ORTHOPAEDIC SURGERY
TOKAI UNIVERSITY SCHOOL OF MEDICINE

## 2006.4 慶應義塾大学大学院医学研究科博士課程（外科系整形外科専攻）

末梢神経の研究に従事

2008.4

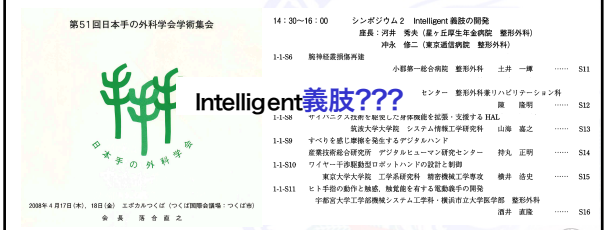
第51回日本手の外科学会学術集会

Intelligent義肢???

14：30～16：00　シンポジウム２　Intelligent 義肢の開発
座長：河井　秀夫（星ヶ丘厚生年金病院　整形外科）
沖永　修二（東京通信病院　整形外科）

1-1-S6　腕神経叢損傷再建
小郡第一総合病院　整形外科　土井　一輝　……S11

1-1-S8　ヴォパニクス技術を駆使した材料機能を拡張・支援する HAL
筑波大学大学院　システム情報工学研究科　山海　嘉之　……S13

1-1-S9　すべりを感じ摩擦を発生するデジタルハンド
産業技術総合研究所　デジタルヒューマン研究センター　持丸　正明　……S14

1-1-S10　ワイヤー手歩駆動型ロボットハンドの設計と制御
東京大学大学院　工学系研究科　精密機械工学専攻　横井　浩史　……S15

1-1-S11　ヒト手指の動作と触感，触覚能を有する電動義手の開発
宇都宮大学工学部機械システム工学科・横浜市立大学医学部　整形外科
酒井　直隆　……S16

DEPARTMENT OF ORTHOPAEDIC SURGERY
TOKAI UNIVERSITY SCHOOL OF MEDICINE

## 2006.4 慶應義塾大学大学院医学研究科博士課程（外科系整形外科専攻）

末梢神経の研究に従事

2008.9

第19回
日本末梢神経学会学術集会
2008年 9月5日 金・6日 土
名古屋国際会議場1号館

Intelligent義肢???

◆企画講演　13：10～13：55　A会場
「個性適応型ロボットハンドを用いた手指機能の再建へのアプローチ」
座長：落合　直之（筑波大学整形外科）
演者：横井　浩史（東京大学工学系研究科精密機械工学）

◆企画講演
個性適応型ロボットハンドを用いた手指機能の再建へのアプローチ
（MRIによる大脳感覚野と運動野の変化についての考察）
横井　浩史（東京大学精密機械工学専攻）

DEPARTMENT OF ORTHOPAEDIC SURGERY
TOKAI UNIVERSITY SCHOOL OF MEDICINE

## 横井研究室訪問

DEPARTMENT OF ORTHOPAEDIC SURGERY
TOKAI UNIVERSITY SCHOOL OF MEDICINE

ない手は作れない??

ない手は作れない??



ない手は作れない??

筋電義手によって可能では！



## 切断肢と手外科

Krukenberg

Krukenberg H: *Über plastischen Umvertung von Amputationsstumpen*, Stuttgart, 1917, Ferdinand Enk.

## 切断肢と手外科

Krukenberg

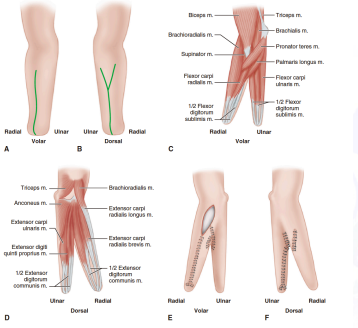


FIGURE 19-22 Krukenberg operation. A, Incision on flexor surface of forearm. B, Incision on dorsal surface (see text). C and D, Forearm muscles have been separated into two groups (see text). E, Closure of skin on flexor surface of forearm; the area yet to be closed indicates location of any needed split-thickness skin graft. F, Closure of dorsal surface; broken lines indicate skin incisions.

Campbell's Operative Orthopaedics 12thed

DEPARTMENT OF ORTHOPAEDIC SURGERY
TOKAI UNIVERSITY SCHOOL OF MEDICINE

## 切断肢と手外科

Toe to thumb transfer

足のゆびの移植

DEPARTMENT OF ORTHOPAEDIC SURGERY
TOKAI UNIVERSITY SCHOOL OF MEDICINE

## 切断肢と手外科

Toe to thumb transfer

足のゆびの移植

## 切断肢と手外科

Hand transplantation

手の同種移植

Fig. 3. The appropriate length of graft to be planted is determined by comparison with the r limb in a unilateral hand transplant.

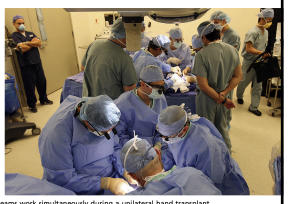

Fig. 4. Two teams work simultaneously during a unilateral hand transplant.

Fig. 16. Sciatrons become much more difficult to identify once the field is edematous and bloody. We can easily sever off if the appropriate marker has not been used.

Fig. 17. If necessary, a full-thickness skin graft is used to prevent unnecessary tension on flap inset.

Hartzell TL, Hand Clin 2011

DEPARTMENT OF ORTHOPAEDIC SURGERY
TOKAI UNIVERSITY SCHOOL OF MEDICINE

## 切断肢と手外科

Hand transplantation

手の同種移植

Fig. 2. Grade 2 AR. Maculopap
ized in distribution to the radia

Fig. 4. Atypical AR. Isolated palmar involvement Grade 2–3 AR).

Fig. 3. Grade 2–3 AR. Diffuse erythema and edema with rash delimited to the suture line.

Gorantla VS Hand Clin 2011

DEPARTMENT OF ORTHOPAEDIC SURGERY
TOKAI UNIVERSITY SCHOOL OF MEDICINE

## 切断肢と手外科

外科治療の限界？？

DEPARTMENT OF ORTHOPAEDIC SURGERY
TOKAI UNIVERSITY SCHOOL OF MEDICINE

切断肢と手外科

**筋電義手**によってのみ可能!?

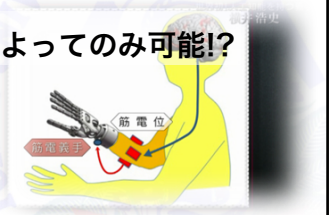


http://www.audi.jp/innovator/ism/i_20/index.html

DEPARTMENT OF ORTHOPAEDIC SURGERY
TOKAI UNIVERSITY SCHOOL OF MEDICINE

切断肢と手外科

## 筋電義手

断端部に残された筋を
効率よく手指の動きに変換

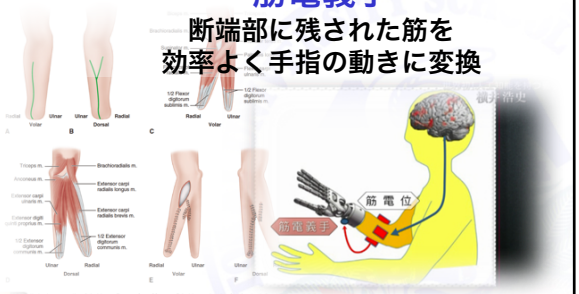


http://www.audi.jp/innovator/ism/i_20/index.html

DEPARTMENT OF ORTHOPAEDIC SURGERY
TOKAI UNIVERSITY SCHOOL OF MEDICINE

切断肢と手外科

## 筋電義手

断端部に残された筋を
効率よく手指の動きに変換

http://www.audi.jp/innovator/ism/i_20/index.html

DEPARTMENT OF ORTHOPAEDIC SURGERY
TOKAI UNIVERSITY SCHOOL OF MEDICINE

切断肢と手外科

## 筋電義手

断端部に残された筋を
効率よく手指の動きに変換

左）握りの筋電を学習すると、右）義手は瞬時に、握り動作を実行。
横井研究室およびMeltin MMIの個性適応技術を用いた筋電義手の動作の様子や被験者によるタスク遂行の様子、開発中の幼児用義手（図4）やグローブ（図5）についても、以下で紹介している。https://www.youtube.com/watch?v=q1mtIBdMHwY

2016 粕谷昌宏ら 情報管理

DEPARTMENT OF ORTHOPAEDIC SURGERY
TOKAI UNIVERSITY SCHOOL OF MEDICINE

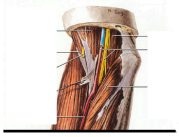

## 筋電義手

前腕の場合

2016 粕谷昌宏ら 情報管理

OPAEDIC SURGERY
INE



## 筋電義手

前腕の場合
非常に利率が良い

2016 粕谷昌宏ら 情報管理

OPAEDIC SURGERY
INE

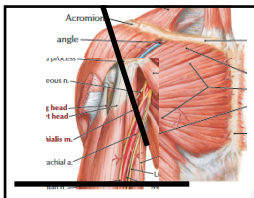

## 筋電義手
## 上腕、肩離断は？

ORTHOPAEDIC SURGERY
OF MEDICINE

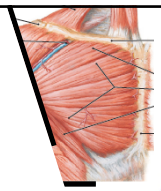

## 筋電義手
## 上腕、肩離断は？

ORTHOPAEDIC SURGERY
OF MEDICINE

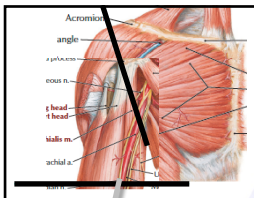

### *Nerve-Machine Interface*

## 筋電義手
## 上腕、肩離断は？

筋は切除されても
その筋を支配する神経は
残っている！

ORTHOPAEDIC SURGERY
OF MEDICINE

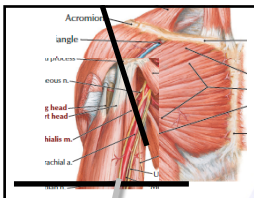

### *Nerve-Machine Interface*

## 筋電義手
## 上腕、肩離断は？

筋は切除されても
その筋を支配する神経は
残っている！
↓
***これを生かせないか！***

ORTHOPAEDIC SURGERY
OF MEDICINE

### *Brain-Machine Interface (BMI)*

- Brain activity ⟶ Output action
- Motor impairments
  - ALS
  - Stroke
  - Spinal cord injury

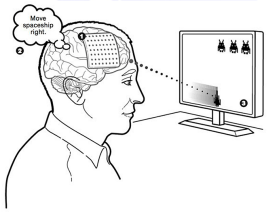


DEPARTMENT OF ORTHOPAEDIC SURGERY
TOKAI UNIVERSITY SCHOOL OF MEDICINE

### *Brain-Machine Interface (BMI)*

- Brain activity ⟶ Output action
- Motor impairments
  - ALS
  - Stroke
  - Spinal cord injury



One small step A 58-year-old woman, paralyzed by a stroke for almost 15 years, uses her thoughts to control a robotic arm to grasp a bottle of coffee, serve herself a drink, and return the bottle to the table.

https://news.brown.edu/articles/2012/05/braingate2

DEPARTMENT OF ORTHOPAEDIC SURGERY
TOKAI UNIVERSITY SCHOOL OF MEDICINE

## 切断肢への応用

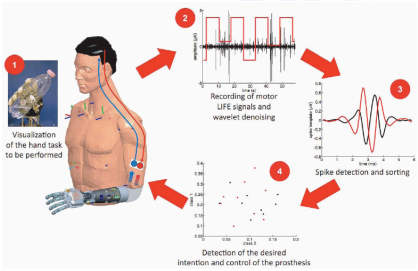


Micera S., et al. J NeuroengRehab 2011



## 切断肢への応用

Brain-Machine interface
↓
Nerve-Machine interface



## Targeted muscle reinneration (TMR)

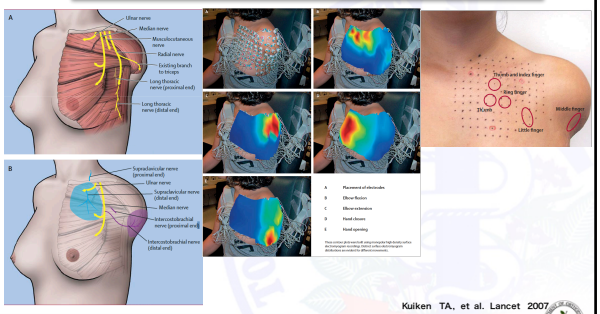

Kuiken TA, et al. Lancet 2007



## Targeted muscle reinneration

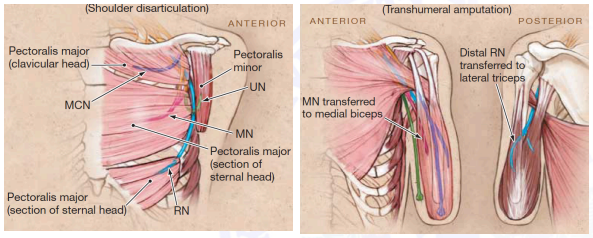


肩離断　　上腕切断

Kuiken TA, et al. JAMA 2009



## Targeted muscle reinneration

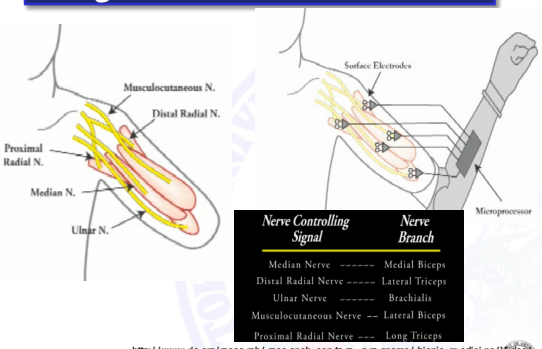


http://www.rtc.org/research/ research-centers-programs/ bionic-medicine/ video



## 切断肢と手外科

マイクロサージャリーの技術が必須

## 切断肢と手外科

Krukenberg??

Hand transplantation??
手の同種移植

Toe to thumb transfer??
足のゆびの移植

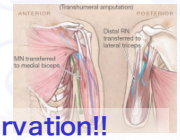

Targeted Muscle Reinnervation!!



## 切断肢と手外科

Krukenberg??

Hand transplantation??
手の同種移植

Toe to thumb transfer??
足のゆびの移植

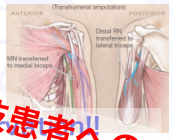

手外科医に対して切断肢患者への新たなアプローチ

Targeted Muscle Reinnervation!!



## Targeted muscle reinneration

| Nerve Controlling Signal | Nerve Branch |
|---|---|
| Median Nerve | Medial Biceps |
| Distal Radial Nerve | Lateral Triceps |
| Ulnar Nerve | Brachialis |
| Musculocutaneous Nerve | Lateral Biceps |
| Proximal Radial Nerve | Long Triceps |

Hand Close
Hand Open
Alternate Hand/Wrist
Elbow Flexion
Elbow Extension

http://www.ric.org/research/research-centers-programs/bionic-medicine/video/



## Targeted muscle reinneration

| Nerve Controlling Signal | Nerve Branch |
|---|---|
| Median Nerve | Medial Biceps |
| Distal Radial Nerve | Lateral Triceps |
| Ulnar Nerve | Brachialis |
| Musculocutaneous Nerve | Lateral Biceps |
| Proximal Radial Nerve | Long Triceps |

さらに効率よくできないか！

http://www.ric.org/research/research-centers-programs/bionic-medicine/video/



## Targeted muscle reinneration

1．神経移行 → 義手操作の効率性↑

2．神経腫切除 → 断端神経腫による痛み、しびれの緩和

3．筋間への脂肪組織挿入 → 筋電取得の効率性↑

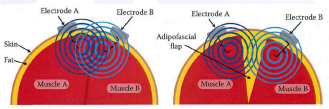


FIGURE 2.5
Use of an adipofascial flap to physically separate adjacent muscles or muscle segments. *Left:* Cross talk is caused by interference of EMG signal from adjacent muscles: electrode A (on muscle A) picks up EMG signals from muscle B, and electrode B picks up EMG signals from muscle A. *Right:* Physical separation of muscles A and B by an adipofascial flap reduces the cross talk detected at both electrodes A and B. EMG signals (*concentric blue circles*) are shown

Kuiken TA et al., Targeted Muscle Reinnervation 2014



## 謝辞

電気通信大学
横井浩史教授、横井研の皆様
横浜国立大学
加藤龍准教授、加藤研の皆様
国立成育医療研究センター
高山真一郎部長、関敦仁医長
東海大学
持田譲治教授、渡辺雅彦教授
東海大学整形外科の皆様